

SOPLO INOCENTE: IMPORTANCIA DIAGNÓSTICA

Dra. Carmen Ruiz Berdejo.
Servicio de Pediatría.
Hospital General. Jerez de la Frontera.

INTRODUCCIÓN

Los soplos cardíacos suponen un importante elemento diagnóstico para detectar la presencia de un defecto del corazón, su gravedad y vigilar su curso clínico.

En el neonato es un signo menos útil debido a los cambios hemodinámicos que se producen en el proceso de maduración, del periodo fetal al neonatal.

Los soplos llamados inocentes o no patológicos, se encuentran en un gran porcentaje de niños a lo largo de la edad pediátrica, es fácil su detección con el estetoscopio por la escasa distancia de este al corazón y la circulación más dinámica en estas edades.

Por su frecuencia constituyen el primer motivo de derivación a la consulta de Cardiología Pediátrica.

El diagnóstico diferencial de los soplos cardíacos en la infancia, viene dado fundamentalmente por sus características auscultatorias. Durante muchos años, la formación y experiencia del médico en esta técnica, constituyeron su principal base diagnóstica.

La Radiografía de tórax y el electrocardiograma son técnicas diagnósticas complementarias que en pocas ocasiones son resolutivas en caso de duda.

En la última década el perfeccionamiento de la ecocardiografía y su incorporación a la mayoría de los centros de nuestro país¹, han hecho que se considere el método diagnós-

tico de elección por su inocuidad, disponibilidad y resultados inmediatos.

CONCEPTO Y MECANISMO

Los soplos son ondas sonoras de entre 20 y 2000 Hz, resultado de turbulencias en la corriente sanguínea que circula a gran velocidad, originando vibraciones de intensidad suficiente para ser transmitidas a la pared torácica y ser audibles con el estetoscopio como soplos, o palpables como thrill.

Varios son los factores que intervienen en la producción de los soplos cardíacos:

-El aumento del volumen de la corriente sanguínea a través de válvulas normales o anormales.

-El paso de la corriente sanguínea a través de una válvula estenosada, irregular o cavidad dilatada.

-La regurgitación a través de una válvula insuficiente o defecto congénito.

-Por la vibración de una estructura libre, como una cuerda tendinosa.

La turbulencia es proporcional a la velocidad y esta es resultado de diferencias de presión entre el corazón y los vasos o las cavidades cardíacas entre sí. Este desnivel de presión es responsable no solo del soplo, sino también de su forma, intensidad y momento².

Los soplos, como cualquier vibración sonora, tienen cuatro características acústicas:

Intensidad, tono o frecuencia, timbre y longitud o duración.

La intensidad de los soplos depende de la amplitud de las vibraciones y se encuentra en relación con el volumen de la corriente sanguínea y el gradiente de presión. Usualmente se describen seis grados: grado I: suaves, se oyen con dificultad; grado II: suaves, se escuchan fácilmente; grado III: Intensos; grado IV: intensos con thrill; grado V: intensos, el thrill se percibe con el borde del estetoscopio aplicado al tórax y grado VI: muy intensos, audibles sin aplicar el estetoscopio. El grado de intensidad del soplo no está necesariamente correlacionado con la severidad del disturbio hemodinámico que lo origina.

La frecuencia se define por el número de vibraciones o ciclos por segundo y se dividen en soplos de alta frecuencia o agudos y de baja frecuencia o graves. Se oyen mejor con la membrana y campana del estetoscopio respectivamente.

Timbre o cualidad, dependiendo de la forma de la vibración. De especial interés son los musicales, también pueden ser sordos, retumbantes o roces; el carácter musical se encuentra en los soplos de alta frecuencia y el sordo o retumbante en las bajas.

Longitud o duración del soplo, es la medida más útil para valorar su significación. Es un fiel reflejo de los desniveles de presión y sigue un paralelismo con el disturbio hemodinámico.

CLASIFICACIÓN DE LOS SOPLOS

A) En relación con el momento del ciclo cardíaco (figura 1)³ en que se encuentran y la relación con el primer y segundo ruido, los denominamos: sistólicos, diastólicos y continuos.

-**Sistólicos:** (figura 2) se sitúan en la sístole ventricular, entre el primer y segundo ruido. Son de eyección cuando el paso de la corriente sanguínea tiene un sentido anteró-

grado, a través de una válvula sigmoidea normal con flujo aumentado o estenosada. Son de regurgitación cuando la corriente es retrógrada, de ventrículo hacia aurícula o por shunt ventricular de izquierda a derecha.

-**Diastólicos:** (figura 3) originados por el paso de una corriente centrípeta desde las aurículas hacia ambos ventrículos durante la diástole ventricular. Pueden ser de regurgitación por paso retrógrado a través de las sigmoideas o de llenado ventricular con corriente anterógrada a través de válvulas aurículoventriculares estenosadas.

-**Continuos:** (figura 4) ocupan la sístole y diástole. Estos soplos no se originan en las estructuras cardiacas sino vasculares, arteriales o venosas. Se deben al paso de una corriente continua de una zona de alta presión a otra mas baja, cuando el desnivel se mantiene durante todo el ciclo cardiaco.

B) Según su mecanismo fisiopatológico los soplos se clasifican en:

- **Inocentes** o no patológicos, en corazones normales.

- **Funcionales** como consecuencia de alteración hemodinámica.

- **Orgánicos** por alteración anatómica o estructural.

SOPLOS INOCENTES

Son aquellos detectados en un corazón normal durante la infancia o adolescencia.

Desde los primeros tiempos de la auscultación, se conoce la existencia de soplos sistólicos en corazones normales. Los términos utilizados para su denominación como benignos, no patológicos, banales, fisiológicos o inocentes, indican la ausencia de trascendencia clínica.

La denominación de soplo funcional no es sinónima de las anteriores, ya que indica un desorden hemodinámico secundario a una patología como anemia o hipertiroidismo, que aunque sin anomalía estructural o anatómica cardiaca, no se considera una situa-

ción fisiológica, debiendo realizarse una nueva valoración tras el retorno a su estado hemodinámico basal.

Los soplos inocentes constituyen el motivo más frecuente de consulta al cardiólogo pediátrico.

Su frecuencia oscila del 50 al 96%, con un pico máximo a los 5 años, disminuyendo su incidencia entre los 10 y 16 años⁴.

El hecho de auscultarse generalmente por el pediatra en una revisión rutinaria, en niños sanos o en el curso de un cuadro febril, no descarta en ocasiones una patología cardíaca subyacente, confirmada tras ecocardiografía hasta en un 2% de los casos⁵.

La valoración diagnóstica de inicio se realiza en función de la historia clínica y el examen físico, excluyendo los soplos patológicos por la ausencia de signos y síntomas propios de enfermedad cardiovascular y reconociendo los soplos inocentes tras la auscultación, por las características propias que los definen. Nunca son diastólicos, lo más frecuente es que sean sistólicos de eyección o continuos, débiles, con intensidad grado II-III/VI. Varían con la posición y aumentan de intensidad cuando la frecuencia cardíaca se incrementa en situaciones como el ejercicio, fiebre o excitabilidad.

No siempre es fácil definir el límite entre el soplo patológico y el inocente. Los soplos normales incluyen el soplo vibratorio y el del flujo pulmonar, murmullos o ruidos venosos, soplos carotídeos y el soplo de estenosis fisiológica de ramas pulmonares. El diagnóstico erróneo de un soplo normal como patológico puede provocar efectos

adversos psicológicos tanto en la familia como en el niño. Por el contrario no identificar el soplo patológico puede retrasar una intervención o tratamiento.

Ocasionalmente la historia o examen clínico son atípicos⁶, y hay que tener en cuenta que también algunas cardiopatías evolucionan durante años libres de síntomas.

Tras el diagnóstico inicial, el pediatra derivará al cardiólogo pediátrico los casos de duda y aquellos que por la ansiedad familiar lo requieran⁷.

La información a la familia se hará de forma segura y convincente y el alta será definitiva, evitando revisiones innecesarias⁸.

La radiografía de tórax y el electrocardiograma son técnicas complementarias, realizadas habitualmente de forma rutinaria que no han demostrado añadir ni cambiar el diagnóstico clínico inicial en este tipo de soplos^{9,10,11}.

Los avances en los últimos años de la ecocardiografía y su mayor difusión, han supuesto un cambio en el enfoque diagnóstico del soplo en el niño asintomático, al ser una técnica de imagen inocua, eficaz y resolutive. Gracias a su uso más generalizado, es posible el diagnóstico definitivo de patologías que con el diagnóstico clínico quedaban ocultas, evitar ansiedad a los padres y restricciones a los niños¹².

La Academia Americana del Corazón¹³ recomienda realizar ecocardiografía a los niños menores de 2 años con soplo asintomático y a los mayores si no colaboran o hay dudas respecto al tipo de soplo.

Los soplos inocentes más frecuente son:

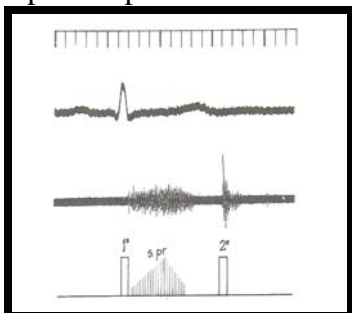


figura 5.-Soplo inocente de Still o vibratorio, sistólico precoz, compuesto de vibraciones regulares de baja frecuencia.

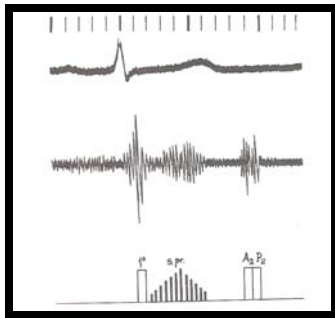


figura 6.-Soplo inocente paraesternal, sistólico precoz, de alta frecuencia.

-Soplo vibratorio de Still: (*figura 5*) es el soplo más frecuente en la infancia, puede oírse en el 70-85% de los niños entre los 2 y 8 años. Es sistólico, de eyección. Por ser un soplo armónico y de baja frecuencia, también es llamado vibratorio. De baja intensidad, I-II/VI, es más audible en el borde esternal izquierdo bajo y mesocardio. Cambia con la posición, intensificándose en decúbito supino y disminuyendo en bipedestación y durante la maniobra de Valsalva. Se atribuye al incremento en la velocidad de eyección del ventrículo izquierdo, a bandas tendinosas anómalas en dicho ventrículo o a una exagerada actividad vibratoria con la contracción ventricular.

-Soplo de flujo pulmonar (*figura 6*) por aumento de la velocidad del flujo de eyección en el área pulmonar. Son sistólicos, eyectivos, de tono medio e intensidad II-III/VI. Más audible en foco pulmonar. Se encuentran frecuentemente en niños delgados y con pectus excavatum.

-Soplo aórtico, causado por aumento de la velocidad del flujo de eyección aórtico. Más frecuente en adolescentes y adultos. Son sistólicos y eyectivos. Se intensifican con el aumento del gasto cardíaco en casos como fiebre, anemia, tirotoxicosis, etc.

-Soplo de estenosis de ramas pulmonares periféricas, es un soplo de eyección sistólico, suave, corto, grado I-II/VI, audible en foco pulmonar, axila y espalda. Es el más frecuente en el recién nacido.

-Soplos continuos, se llaman así por su prolongación en sístole y diástole. Se ori-

ginan en estructuras vasculares arteriales o venosas. Su intensidad es mayor en diástole que en sístole si es venoso y al contrario si es de origen arterial.

El soplo inocente continuo más común encontrado en el niño tiene un origen venoso (“murmullo venoso”), aparece entre los 2 y 8 años, es de intensidad II-VI y de tono medio. Localizado a la derecha del esternocleidomastoideo con la cabeza girada a la izquierda, más audible en sedestación y desaparece con el decúbito o comprimiendo los vasos cervicales. La turbulencia del flujo sanguíneo en la confluencia de las venas innominadas y la cava superiora serían su causa.

-Soplo arterial mamario, en el adolescente y embarazo tardío o lactancia. Localizado en la pared torácica anterior a nivel mamario. Se inicia con un chasquido de llenado, es de tono elevado y gran variabilidad. Se origina en los vasos de la pared torácica.

Significación pronóstica del soplo inocente a lo largo de la edad pediátrica:

-Periodo neonatal:

El examen físico del recién nacido se realiza en un momento de rápidos cambios del sistema cardiovascular, como parte de la adaptación a la vida extrauterina.

Durante este periodo de transición, con las primeras respiraciones empieza a disminuir la resistencia arterial pulmonar. El retorno venoso hacia la aurícula izquierda cierra la aleta del foramen oval, y mediante mecanismos químicos y mecánicos empieza a cerrarse el conducto arterioso. En los neonatos

normales, a término, estos cambios se han logrado en las primeras 15 horas de vida. Por tanto el momento en que se realiza la valoración del recién nacido, influye en la posible manifestación de una cardiopatía¹⁴.

La auscultación de un soplo en este periodo no es un indicador específico de patología cardíaca y así mismo su ausencia no garantiza un corazón sano.

La incidencia de soplos en neonatos aparentemente sanos y asintomáticos, varía del 0,9% al 77%, dependiendo de la preparación y experiencia del examinador, del tiempo y frecuencia del examen y de las condiciones bajo las que se realiza¹⁵.

El soplo inocente más frecuente en un recién nacido a término, tiene su origen en la estenosis de ramas pulmonares periféricas. Estos soplos no tienen ninguna significación patológica y su frecuencia disminuye hasta desaparecer durante los primeros 6 meses¹⁶.

-Lactantes y edad preescolar:

Los niños menores de 2 años con un soplo sistólico aún estando asintomáticos, deben ser derivados al cardiólogo pediatra de forma protocolaria y realizar ecocardiografía, se justifica la indicación por la escasa colaboración del niño a esta edad y la posibilidad de cardiopatía con signos clínicos tardíos.

-Escolares:

Entre los 2 y los 16 años del 50 al 96% de los niños presentarán, en un momento dado, un soplo inocente. El soplo más frecuente en estas edades es el soplo vibratorio de Still. Son detectados en una revisión escolar o examen rutinario en niños sin signos previos de enfermedad cardíaca. La información a los padres por el pediatra, explicando el significado de un soplo banal y que no debe suponer ningún tipo de limitación a la actividad del niño, evitará que se provoque una situación de angustia familiar y restricciones injustificadas.

Hasta un 2 % de los soplos diagnosticados como inocentes, presentan posteriormente una cardiopatía; se puede destacar entre ellas la estenosis ligera de las válvulas semilunares, comunicación interventricular pequeña, comunicación interauricular, aorta bicúspide, prolapso de la válvula mitral, conducto arterioso y miocardiopatía hipertrofica obstructiva. Algunas de estas patologías conlleva una mayor morbilidad y mortalidad cuando se realiza un diagnóstico tardío, en unos casos por la omisión de la profilaxis de endocarditis o por retraso en el tratamiento¹⁷, este sería el caso de la comunicación interauricular tipo ostium secundum asociada en la cuarta década de la vida con una mortalidad de hasta el 50 %.

DIAGNÓSTICO

La historia clínica, el examen físico y las técnicas complementarias como la radiografía de tórax, el electrocardiograma y la ecocardiografía, constituyen la base del diagnóstico del soplo inocente.

1. Historia clínica habrá que tener en cuenta:

-Los antecedentes familiares de malformación cardíaca, muerte súbita o miocardiopatía.

-La historia obstétrica materna de diabetes, colagenopatía, el uso de medicación con efecto teratógeno, el alcoholismo o enfermedades adquiridas durante el embarazo, que puedan ser causa de malformación cardiovascular.

2. Examen físico: Se realizaran medidas de peso, talla y tensión arterial, situándolas en gráficas.

-La sistemática de exploración cardiovascular consiste en:

1) Observar el estado general, la coloración, nutrición, contorno torácico, tipo de respiración, impulso precordial y latido apical.

2) Palpar los pulsos de las extremidades, impulso precordial, latido apical, temperatura distal, tamaño del hígado y bazo.

3) Auscultar en un ambiente silencioso y tranquilo, con el niño dormido o colaborador. Se requiere un aprendizaje directo, escuchar y buscar conscientemente cada ruido cardíaco en cada fase del ciclo. Estetoscopio adecuado, personal, utilizando la campana y membrana.

Localizar cada uno de los focos cardíacos: pulmonar aórtico, mitral y tricúspide, así como ambas regiones infraclaviculares, arterias carótidas, axila, dorso, cráneo y abdomen.

La respiración y posición influyen en los ruidos cardíacos y en la intensidad de los soplos.

Efecto de la respiración:

- La inspiración profunda, completa y mantenida amortigua los soplos y ruidos cardíacos, al transmitirse peor por el aire que por un medio sólido. Al contrario, la espiración profunda y sostenida los intensifica.

- La maniobra de Valsalva disminuye el retorno venoso sistémico y pulmonar, anulando el soplo inocente vibratorio de Still y disminuyendo la intensidad de los soplos orgánicos.

Efecto de la posición:

- El decúbito supino aumenta el volumen sistólico y la intensidad de los soplos sistólicos.

- La bipedestación al aminorar el retorno venoso y el volumen de llenado diastólico, disminuye su intensidad.

- En cuclillas se intensifica la presión arterial sistémica y del ventrículo izquierdo y se aminora el retorno venoso sistémico y la presión del ventrículo derecho. Como consecuencia aumentan los ruidos izquierdos.

- El decúbito lateral izquierdo desplaza el corazón más cerca de la pared torácica y adquieren mayor intensidad los soplos de origen mitral.

La diferencia entre la auscultación normal y patológica no siempre es fácil, debiéndose reconocer

Los ruidos cardíacos normales: un primer ruido relacionado con el cierre de las válvulas aurículoventriculares, seguido de una pausa correspondiente a la sístole y un segundo ruido con dos componentes en inspiración, aórtico y pulmonar y único en espiración, con otra pausa correspondiente a la diástole.

En los niños puede haber normalmente un tercer ruido que se debe al llenado rápido de los ventrículos durante la sístole. Ocasionalmente se oye un cuarto ruido resultado de la contracción auricular.

Podemos encontrar ruidos cardíacos anormales, que es importante diferenciar: la auscultación de un tercer y cuarto ruido de una insuficiencia cardíaca, hará preciso valorar al niño y saber su situación real. La auscultación de un segundo ruido desdoblado, amplio y fijo, nos debe hacer pensar en una comunicación interauricular y encontraremos un segundo ruido fuerte y único en caso de hipertensión pulmonar.

El examen físico se puede resumir¹⁸ haciendo hincapié en los datos más destacables:

- Inspección: Contar la frecuencia respiratoria, valorar el color de la piel, labios y lecho ungueal. Características del pulso precordial y apical y medir la tensión arterial en las 4 extremidades.

- Auscultación: como técnica de detección inicial comprende los siguientes apartados, silencio ambiental y tranquilizar al paciente, posición en decúbito supino. Aplicar el estetoscopio de 3 a 6 ciclos cardíacos completos en borde paraesternal izquierdo, de segundo a quinto espacio intercostal y punta, concentrándose en primero y segundo ruido cardíaco, sístole y diástole.

3. Técnicas diagnósticas:

Los procedimientos diagnósticos más utilizados para estudiar el origen y la naturaleza

de los soplos asintomáticos en el niño son: electrocardiograma y radiografía de tórax de forma rutinaria, como parte del estudio inicial y en los últimos años la ecocardiografía⁹.

La radiografía de tórax no ha demostrado ser una técnica de ayuda en la confirmación de enfermedad cardíaca o soplo inocente, tanto si era interpretada por el pediatra o cardiólogo pediatra como por el radiólogo infantil¹⁹. Añade poco a la exploración física del niño con un soplo sistólico asintomático y no se recomienda su realización en la evaluación inicial.

El electrocardiograma no aclara ni cambia la orientación diagnóstica en caso de duda en el soplo cardíaco, sí es de utilidad cuando complementa una presunción diagnóstica de cardiopatía.

La ecocardiografía es un método diagnóstico seguro en los niños con soplo y la técnica de elección cuando una cardiopatía es sospechada. Los avances en la calidad de la imagen y el perfeccionamiento del Doppler color han conseguido prácticamente un 100% de eficacia diagnóstica²⁰.

DISCUSIÓN

La auscultación sigue siendo un método de diagnóstico eficaz para identificar los soplos inocentes, salvo en el neonato en los que el cierre de estructuras existentes en la vida fetal y los cambios hemodinámicos durante las primeras semanas, hacen que pueda existir un periodo en el que se encuentre asintomático y bruscamente se ponga de manifiesto una cardiopatía congénita subyacente.

La eficacia en la auscultación precisa formación y entrenamiento, en los estudios realizados con médicos residentes en distintos años de formación y en diferentes centros, el nivel de destreza auscultatoria resultó ser subóptimo.²¹

El pediatra identifica los soplos inocentes por sus características auscultatorias específicas. Su desarrollo en la práctica clínica precisa de un ambiente tranquilo y en silencio y con tiempo suficiente para realizar la exploración; en pocas ocasiones se cumplen estos requisitos indispensables para el diagnóstico clínico, debido a la sobrecarga asistencial actual.

La derivación al especialista por el pediatra, está basada en el diagnóstico de sospecha de una cardiopatía, autoconfianza y nivel de ansiedad de los padres^{12, 22}. La fiabilidad en el diagnóstico clínico del pediatra o cardiólogo pediatra¹² a la hora de seleccionar los pacientes con soplos inocentes es más alta cuando la realiza este último, según los estudios realizados.

Una vez derivado el niño al cardiólogo pediatra este, tras realizar el diagnóstico clínico y en caso de duda ecocardiográfico, comunica a la familia la naturaleza del soplo, su benignidad y su nula repercusión futura; Evitando restricciones y sobreprotección, así como controles médicos innecesarios.

La incorporación de la ecocardiografía a la mayoría de los centros ha permitido disponer de forma más amplia de esta técnica. Su utilización de forma rutinaria en el diagnóstico de inicio de un soplo asintomático es una fuerte tentación y sigue siendo discutida,²³ debido a la elevación de los costes que supondría su generalización^{24, 25}.

CONCLUSIONES

-La auscultación es el método de diagnóstico inicial en los soplos inocentes.

-La derivación al especialista la hará el pediatra en casos de duda o ansiedad familiar

-La indicación de radiografía de tórax y electrocardiograma no son de ayuda diagnóstica.

-La ecocardiografía es el método de elección para descartar patología cardíaca.

-La ecocardiografía está indicada en el diagnóstico de los soplos asintomáticos, en niños menores de 2 años.

-La realización de ecocardiografía a todos los niños derivados al cardiólogo pediatra, se justifica por:

*Diagnóstico de hasta un 2% de cardiopatías, que quedan ocultas solo con el examen clínico.

*Realización de una correcta profilaxis de endocarditis.

*Evitar revisiones innecesarias.

*Tranquilizar a los padres.

*Calidad de vida sin restricciones.

BIBLIOGRAFÍA

1. Santos de Soto J. Registro español sobre organización, recursos y actividades en cardiología pediátrica. *An Pediatr.* 2004; 61(1):51-61
2. Zarco P. Exploración clínica del corazón. Madrid: Alhambra 1978
3. Shaver JA. Soplos cardíacos: ¿Banales o patológicos? *Tiempos Médicos.* 1985; 288:23-38
4. Ardura J. ¿Soplos funcionales o soplos inocentes? *Act Ped Esp* 1997; 55:56-60
5. Yi MS, Kimball TR, Tsvat J, et al. Evaluation of heart murmurs in children: Cost-effectiveness and practical implications. *J Pediatric* 2002;141:504-511
6. Harris JP. Evaluación de los soplos. *Pediatrics in review.* 1995; 16(2):70-78.
7. Advani N, Menahem S, Wilkinson JL. The diagnosis of innocent murmurs in childhood. *Cardiol Young* 2000; 10:340-342
8. Young PC. The morbidity of cardiac non-disease revisited. Is there lingering concern associated with an innocent murmur? *Am J Dis Child.* 1993 Sep; 147(9):975-7
9. Newburger J, Rosenthal A, Williams R, Fellows K. Noninvasive test in the initial evaluation of heart murmurs in children. *N Engl J Med* 1983; 308:61-64
10. Smythe JF, Otto HP, Texeira et al. Initial evaluation of Heart Murmurs: Are Laboratory Test Necessary? *Pediatrics* 1990;4:497-500.
11. Swenson J, Fischer D, Miller S, Boyle G, Ettedgui JA, Beerman L. Are Chest Radiographs and electrocardiograms Still Valuable in Evaluating New Pediatric Patients With Heart Murmurs or Chest Pain? *Pediatrics.* 1997; 99(1):1-3
12. Rajakumark K, Weisse M, Rosas A, et al. Comparative Study of Clinical Evaluation of Heart Murmurs by General Pediatricians and Pediatrics Cardiologist. *Clin Pediatr* 1999; 38:511-518
13. Guidelines for evaluation and management of common congenital cardiac problems in infants, children, and adolescents, was approved by American Heart Association SAC/Steering committee on June 16, 1994.
14. Pelech AN. Valoración del paciente que tiene un soplo cardíaco. *Clínicas Pediátricas de Norteamérica* 1999; 2:185-208.
15. Ainsworth S, Wyllie J, Wren C. Prevalence and clinical significance of cardiac murmurs in neonates. *Arch Dis Child Fetal Neonatal Ed* 1999; 80:43-45
16. Arlettaz R, Archer N, Wilkinson AR. Natural history of innocent heart murmurs in newborn babies controlled echocar-

diographic study. Arch Dis Child Fetal Neonatal Ed. 1998; 78(3):166-70.

17. Maroto E, Zunzunegui JL, Zabala JI, et al. Valoración del soplo cardíaco inocente. Acta Pediatr Esp.2000; 58(3)174-182.

18. McNamara D. Utilidad y limitaciones de la auscultación para el tratamiento de las cardiopatías congénitas. Clínicas pediátricas de Norteamérica 1990; 1:93-112.

19. Birkebaek NH, Hansen LK, Ell B, Et Al. Chest Roentgenogram in the Evaluation of Heart Defects in Asymptomatic Infants and Children With a Cardiac Murmur: Reproducibility and Accuracy. Pediatrics 1999; 103(2)1-4.

20. Danford DA, Martin AB, Fletcher SE, et al. Echocardiographic yield in children when innocent murmur seems likely but doubts linger. Pediatr Cardiol. 2002 Jul-Aug;23:410-4.

21. Gaskin PR, Owens SE, Talner NS et al. Clinical auscultation skills in Pediatric residents. Pediatrics. 2000 Jun; 105(6):1184-7.

22. Giuffre RM, Walker I, Vaillancourt S, et al. Opening Pandora's box: parenteral anxiety and assessment of childhood murmurs. Can J Cardiol 2002 Apr; 18(4):406-414.

23. Noonan J. Innocent Murmur and the Pediatrician. Clin Pediatr. 1999; 38:519-520.

24. Danford DA, Nasir A, Gumbiner C. Cost Assessment of the Evaluation of Heart Murmurs in Children. Pediatrics 1993;91:365-36.

25. Bloch A, Crittin J, Jaussí A. Should

functional murmurs be diagnosed by auscultation or by Doppler echocardiography? Clin Cardiol. 2001 Dec; 24(12):767-9.